Aus der 2. Medizinischen Klinik in München.
(Vorstand: Herr Professor Fr. v. Müller.)

Diagnostische Bemerkungen zu einem Fall von offenem Foramen ovale cordis.

Inaugural-Dissertation
zur
Erlangung der Doktorwürde
in der
inneren Medizin, Chirurgie, Geburtshilfe und Gynäkologie
verfasst und einer
Hohen medizinischen Fakultät
der
Kgl. Bayer. Ludwig-Maximilians-Universität zu München
vorgelegt von

Edmund Hoefler,
approbiertem Arzt aus Bad Tölz.

München 1912.
Druck von M. Ernst, Senefelderstrasse 4.

Digitized by the Internet Archive
in 2026

https://archive.org/details/IA41548316_0014

Aus der 2. Medizinischen Klinik in München.
(Vorstand: Herr Professor Fr. v. Müller.)

Diagnostische Bemerkungen zu einem Fall von offenem Foramen ovale cordis.

Inaugural-Dissertation
zur
Erlangung der Doktorwürde
in der
inneren Medizin, Chirurgie, Geburtshilfe und Gynäkologie
verfasst und einer
Hohen medizinischen Fakultät
der
Kgl. Bayer. Ludwig-Maximilians-Universität zu München
vorgelegt von

Edmund Hoefler,
approbiertem Arzt aus Bad Tölz.

ACAD. LUGD. BAT. BIBL.

München 1912.
Druck von M. Ernst, Senefelderstrasse 4.

Gedruckt mit Genehmigung der hohen medizinischen Fakultät der Universität München.

Referent:

Herr Professor Fr. v. Müller.

Es gibt wenige Gebiete der Medizin, die an der Verbesserung und Verfeinerung diagnostischer Methoden in den letzten Jahrzehnten nicht gewonnen haben. Es darf darum auch nicht Wunder nehmen, wenn andere, nicht weniger interessante Teile der klinischen Pathologie, jemehr sie dem diagnostischen Bemühen zu trotzen vermochten, in steigendem Maße vernachlässigt wurden. Die Bildungsfehler des Herzens gehören zu diesen Stiefkindern der neueren medizinischen Literatur. Auffällig muß es z. B. erscheinen, daß die Streitfrage über die klinische Bedeutung eines offenen Foramen ovale cordis, die in den 70er und 80er Jahren noch lebhaft erörtert wurde, heute so gut wie nicht mehr erhoben wird, ohne daß es bisher gelungen wäre, diesen Mangel, sobald er sich zu äußern beginnt, regelrecht zu erkennen. Die meisten der großen Lehrbücher, — die Namen der hervorragendsten Forscher und Lehrer tragen — äußern sich zu dem in Rede stehenden Gebiete mit großer Kühle und Zurückhaltung. Das umgekehrte Bild bietet die kasuistische Literatur, die sich über diesen Punkt findet. Das offene ovale Loch, das in sehr seltenen Fällen diagnostiziert und nicht eben zahlreichen vermutet wurde, soll an allem Möglichen schuld gewesen sein, besonders wenn es, wie meistens, erst bei der Leichenöffnung entdeckt wurde.

Beim Studium des mitzuteilenden Falles habe ich die Literatur über Foramen ovale apertum, von der Vierordt in dem Abschnitt des Nothnagel'schen Handbuches „Ueber die angeborenen Herzkrankheiten“ eine

umfassende Uebersicht gegeben hat, soweit sie mir zugänglich war, hauptsächlich mit dem Bemühen durchgesehen, aus den vorhandenen Einzelfällen etwas Allgemeines über die Möglichkeit der Erkennung des genannten Bildungsfehlers zu finden. Indessen ergab es sich bei der Sichtung des Materials, daß für die Diagnostik doch verhältnismäßig nur wenig Verwertbares übrig bleibt. — In systematischer Weise ist, meines Wissens, noch nicht versucht worden, über die Diagnose des Bildungsfehlers abzuhandeln. Wenn deshalb aus den vorhandenen Schriften auf einige, als besonders lehrreiche hier hingewiesen wird, so geschieht das aus dem Grunde, weil in fast allen dieser Arbeiten das in unserem Falle einzig richtige Verfahren angewendet wird, die Ergebnisse der klinischen Beobachtung mit denen der Leichenöffnung zu vergleichen. Wie noch zu zeigen sein wird, ist der Verdacht auf ein weit offenes ovales Loch oftmals gerechtfertigt, ist aber die Nötigung zur Annahme dieses Mangels eine so ausgesprochen seltene, daß nur die genaueste Nachprüfung auf dem Sektionstisch zu brauchbaren Ergebnissen führen kann. — Gemeint sind folgende Abhandlungen:

Petters, Ueber das Foramen ovale in Prager Vierteljahrsschrift für die praktische Heilkunde 1862.

Durosiez, Exemple de large communication in comptes rendues de la société de biologie 1863.

Buequoy — Communication entre les deux oreillettes in L'Union médicale 1880.

Litten, Ueber embolische Muskelveränderungen in Virchows Archiv 1880.

Rostan, Contribution a l'embolie croisée, Genfer These 1884.

Nikolaides, Ueber Defekte des septum atriorum, Freiburger Dissertation 1884.

Zahn, Ueber paradoxe Embolie in Virchows Archiv, 1889.

Jaenike, Ueber das Foramen ovale cordis, Kieler Dissertation 1894.

Geigel, Die Stauung bei reiner Trikuspidalininsuffizienz in Münchener medizinischer Wochenschrift 1897.

Reineboth, Die Entstehung des Venenpulses in Deutsche medizinische Wochenschrift 1895.

Indessen scheint es angezeigt, vor Eintritt in eine Würdigung der in dem Aufgeführten enthaltenen diagnostischen Hinweise unseren lehrreichen Fall mitzuteilen, und von ihm ausgehend, durch Vergleich mit dem übrigen bekannt Gewordenen das Gemeinsame des Vielfachen zu suchen.

Es handelt sich um eine Frau von 45 Jahren, die wegen eines Nierenleidens das Krankenhaus aufsuchte. Sie sagte, daß sie von Kind an mit einem Herzleiden behaftet sei, das sich nach Anstrengungen durch Herzklopfen äußerte. Doch machte ihr selbst das Tanzen nicht allzuviele Beschwerden, auch ging das Leiden in der Ruhe des alljährlichen Landaufenthaltes immer wieder zurück. — Mit 30 Jahren machte sie einen schweren Gelenkrheumatismus durch — der sie 5 Wochen ans Bett fesselte. Darauf folgte im 36. Jahr eine Herzaffektion durch 3—4 Wochen, die sich durch Herzklopfen, Arytmie und Atemnot, aber durch fieberlosen Verlauf auszeichnete, ohne eine wesentliche Verschlimmerung der Herzbeschwerden im Gefolge zu haben. Ein Anlaß für diese Attacke war nicht ausfindig zu machen gewesen. — Im weiteren Verlaufe der Jahre machte sich nun ein Nierenleiden immer mehr geltend. 6 Wochen vor ihrem Eintritt ins Krankenhaus hatte sich auch das Herzklopfen wieder verstärkt. Dabei hatte die Kranke immer regelmäßig gelebt.

Die schlanke Frau zeigte blasse Hautfarbe und Schleimhäute. Die linke Brustseite in der Herzgegend war vorgebuckelt, an den Halsgefäßen keine Pulsation. Bei der Untersuchung des Herzens fand sich die große Herzdämpfung rechts $5^1/_2$ cm von der Mittellinie (normal 4.5), links 12 cm von der Mittellinie und am Unterrand der 3. Rippe.

Die kleine Herzdämpfung rechts in der Mittellinie (normal linker Brustbeinrand), links $9^1/_2$ cm von der Mittellinie und am

Oberrand der 4. Rippe (1 Rippe zu hoch), der Spitzenstoß im 5. Zwischenrippenraum, 2 Finger außerhalb der Warzenlinie, undeutlich, nicht hebend. Links vom Brustbein zeigte sich verbreiterte Pulsation, ebenso stark hebende Pulsation der unteren Brustbeingegend, der Gegend der rechten Kammer.

Von den Herztönen war der erste Mitralton laut mit einem etwas explosiven, rauhen, systolischem Geräusch, das über der ganzen Linksseite besonders im 3. Zwischenrippenraum (an der Dämpfungsgrenze nach oben) zu hören war. Der zweite Pulmonalton war betont. — Die Herzbewegung war nicht beschleunigt, doch fanden sich häufige Extrasystolen. Der Puls war klein, weich und äqual, der Blutdruck nach Riva-Rocci systolisch: 100, diastolisch: 60. Als einzige Stauungserscheinung fand sich eine bis 1 Finger unter Nabelhöhe fühlbare, nicht druckempfindliche Leber.

Was hatte man vor sich? — Zunächst eine Verbreiterung, so ziemlich nach allen Richtungen. Besonders deutlich gab sich eine wesentliche Vergrösserung des ganzen rechten Herzens kund, sowie durch die beschriebene hebende Pulsation eine starke Hypertrophie der rechten Kammer. Daß es sich nicht um einen einfachen organischen Fehler handeln konnte, lehrte die Vielgestaltigkeit der Erscheinungen. Am ehesten noch konnte die Annahme einer stark ausgeprägten Mitralinsuffizienz in Betracht kommen, die vielleicht mit Stenose kombiniert war.

Größere Klarheit schien durch die Röntgendurchleuchtung in das Krankheitsbild zu kommen. Da fand sich eine starke Vergrößerung nach rechts und links, besonders auffallend war das ungewöhnlich starke Ausladen des Pulmonalisbogens, der stark pulsierte. Die röntgenologische Diagnose lautete: Wahrscheinlich offener ductus arteriosus. Mit dieser Annahme schien nun Vieles erklärt: Die Größe des rechten Herzens, das auffällige Geräusch, die Erscheinungen an der Pulmonalis. — Wenn man in Groedels jüngst erschienenem Werke „Die Röntgendiagnostik der Herz- und Gefäßerkrankungen" die photographischen Wiedergaben zweier Herzen mit offenem ductus arteriosus (besonders die zweite) mit unserer Tafel (s. u.) vergleicht, wird man auch den Eindruck einer auffallenden Uebereinstimmung erhalten.

Die später zu besprechende Nierenerkrankung begann im weiteren Verlauf des Krankenhausaufenthalts unerträglich schmerzhaft zu werden. Die Kranke wurde deshalb zur Operation ins chirurgische Spital verlegt. Der Eingriff, in Aether-

Chloroform-Narkose ausgeführt, entfernte eine Niere und wurde verhältnismäßig gut überstanden.

Vier Monate später kam die Kranke wieder auf. Seit ihrer Entlassung hatte sie wieder über Herzklopfen zu klagen und diesmal auch über Anschwellung der Beine. Zum ersten Mal war das Befinden auf dem Lande nicht besser geworden.

Der Herzbefund war derselbe geblieben. Auf der Lunge fanden sich, wie schon früher, einzelne Rasselgeräusche und Auswurf. Die Leber war stark vergrößert, reichte bis unter die Nabellinie und war druckempfindlich. Keinerlei Arzneimittel wurden vertragen. — Abwechselnd traten nun heftigstes Herzklopfen, Atemnot und Schwindel auf, denen wieder die wohlbekannten trügerischen Besserungen folgten. Schließlich stellten sich allgemeine starke Cyanose und völlige Erschöpfung ein. Am 53. Beobachtungstage erlag die Kranke.

Zur Sektion wurde die Leiche mit der klinischen Diagnose gebracht: Vitium cordis congenitum (offener ductus arteriosus?). Insufficientia cordis. Chronische Lungentuberkulose.

Die anatomische Diagnose lautete (im Auszug); Mächtige Verbreiterung der rechten Kammer und des rechten Vorhofs. Offenes ovales Loch. Chronische fibröse Endocarditis der Mitralis mit geringer Stenose. Schwielige Entzündung der Papillarmuskeln links. Mächtige Erweiterung der Pulmonalis und ihrer Aeste. Starke Verengerung der Aorta.

Im Einzelnen fand sich am Herzen:

Das Herz ist nach allen Richtungen vergrößert. Die Kammerhöhe beträgt links 14.7, rechts 15 cm. An den großen Gefäßen, die an richtiger Stelle gelegen sind, zeigt sich nur der Umfang der Pulmonalis zunächst stark vergrößert.

Die Eröffnung des rechten Herzens ergibt einen äußerst geräumigen rechten Vorhof, sehr weite Lichtungen der oberen, wie der unteren Hohlvene. Das ovale Loch ist in der Größe eines 5 Mark-Stückes offen (Durchmesser 35 mm). Die Kranzvene ist für eine Fingerspitze eben weit genug. — Die rechte Kammerhöhle ist außerordentlich erweitert, die Muskeldicke am conus arteriosus 6 mm, an der Herzbasis 4 mm, die Kammerwand also nicht verdickt, die Bälkchenmuskulatur stark verdickt, die Papillarmuskeln ebenfalls, die Trikuspidalklappe ist fibrös, der Umfang der Pulmonalis 12.5 cm (Durchmesser 41 mm). Die Erweiterung des Hauptstammes der Pulmonalis setzt sich auf die rechte und linke Lungenarterie fort und läßt sich in die feineren Verzweigungen in die Lunge hinein verfolgen. Die Gefäßwand

ist verdickt, in der Intima findet sich eine feinfleckige gelbe Zeichnung. Der linke Vorhof ist nicht vergrößert, die Mitralklappe in beiden Zipfeln fibrös, der freie Rand der Klappen geschwunden, die Schlußlinie stark polsterartig verdickt. Geschwürsbildung findet sich keine. Die Sehnenfäden sind verdickt und verkürzt, die schwielige Verdickung des Endocards setzt sich auf die Spitzen der Papillarmuskeln fort. Die Aorta ist in ihrem ganzen intraperikardialen Verlauf sehr stark verengt, ihr Durchmesser über den Aortenklappen beträgt 15 mm. Der Klappenrand selbst ist unverändert, die Klappen spielen im Wasser.

Der Herzmuskel zeigt fleckig gelbliche Beschaffenheit. Diese Tigerung des Herzmuskels ist besonders in der Muskulatur der Scheidewand ausgesprochen und setzt sich auf das schwielig verdickte Epikard fort. Der Herzmuskel ist auf dem Schnitte bräunlich, die Kranzgefäße ohne Besonderheiten.

Am Hilus findet sich keine Spur tuberkulös veränderter Drüsen.

Bemerkenswert ist noch folgendes: Es fand sich an der Rückfläche der Gebärmutter an der linken Seite eine bandförmige Verwachsung mit dem Mesovarium. Dieses Band entspricht der Lage des linken Eierstockes, welcher fehlt. Der rechte Eierstock ist stark vergrößert.

Aus der anliegenden Abbildung sind die geschilderten Verhältnisse zum Teil sehr deutlich zu ersehen.

Bevor man nun die Lehren, die der mitgeteilte Fall gibt, als Beitrag zu einer allgemeinen Diagnostik der angeborenen Herzfehler und das Foramen ovale apertum im Besonderen verwenden darf, müssen einige anatomische Verhältnisse gewürdigt werden.

Die Entstehung der Vorkammerscheidewand und ihren Verschluß nach der Geburt oder die Defekte der Vorkammerscheidewand und die Art ihrer Entstehung hier nochmals abzuhandeln, erscheint umso überflüssiger, als seit den grundlegenden Arbeiten von Rokitansky aus dem Jahre 1875 und den wertvollen Ergänzungen, die His als „Beiträge zur Anatomie des menschlichen Herzens“ 1883 veröffentlicht haben, die Frage nach der

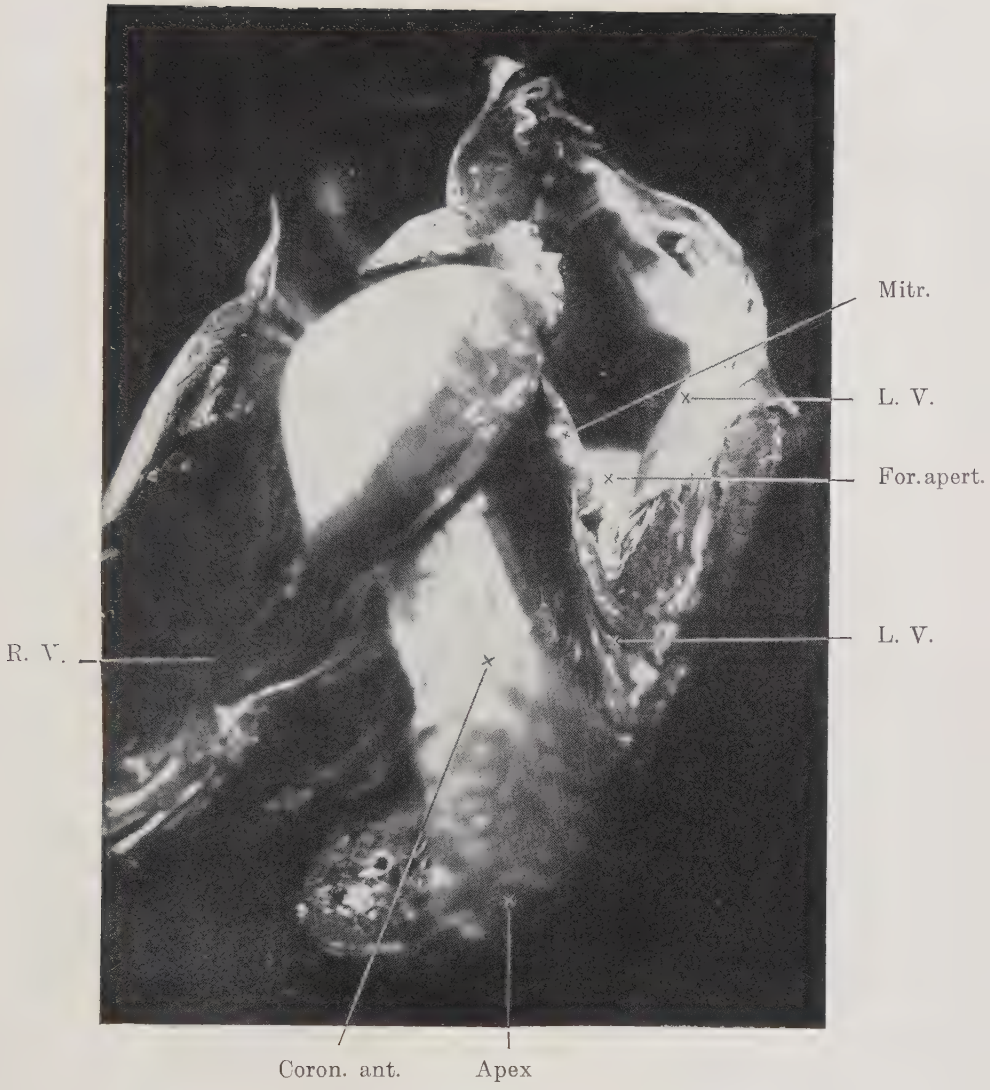
Mitr.
L. V.
For. apert.
L. V.
R. V.
Coron. ant.
Apex

R. Vorhof. For. oval. apert. Blick in d. l. Vorhof.

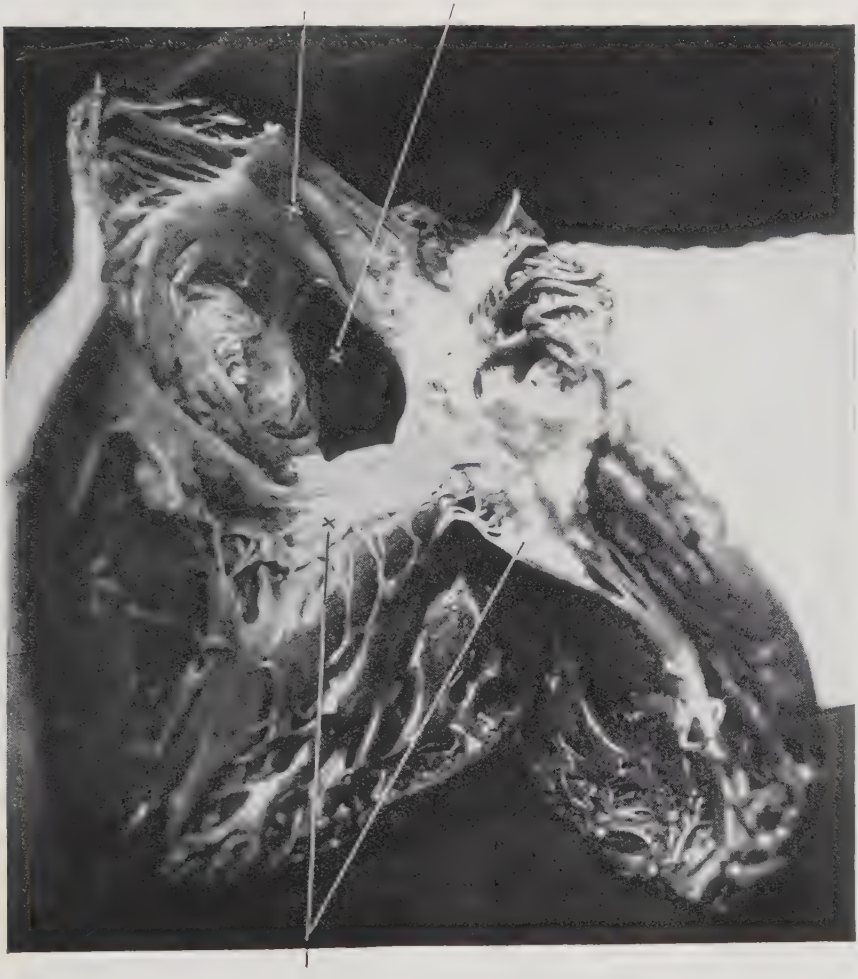

Tricusp.

Entstehung und den Bildungsmängeln der Herzscheidewände allseitig als gelöst angesehen wird und somit längst Gemeingut der Medizin geworden ist.

Es ist ja lange bekannt, daß Lücken, kleine Durchlässe, selbst Löcher von Fingerdicke in der Vorhofscheidewand nicht selten, ja in der Regel bei jeder dritten, vierten Leiche zu finden sind und bei Leichen sehr alter oder fast völlig herzgesunder Menschen ebenso oft angetroffen werden, als bei Herzkranken. Sie bleiben, eben wegen ihrer geringen Größe, klinisch ohne jede Bedeutung.

Nimmt man deshalb einmal — grobschematisch — an, daß erst Löcher von über Kleinfingerdicke pathologisch bedeutsam werden können — denn nur Löcher von etwa der genannten Größe stellen in der kurzen Vorhofsdiastole für das Blut einen wirklichen Durchgang vor und setzen damit einen pathologischen Zustand — so ergibt sich die Folgerung, daß auch eine durch das Ueberströmen des Blutes hervorgebrachte Geräuschbildung erst bei Löchern von über Kleinfingerdicke erwartet werden darf und daß daher die Aufmerksamkeit in erster Linie auf beschriebene Fälle von Foramen ovale apertum von beträchtlicherem Umfang gelenkt sein mußte. Aber gerade da beginnt die Schwierigkeit.

Man braucht nur Rokitanskys für alle Zeiten mustergültiges Werk, in dem Fälle von Scheidewanddefekten aus vier Jahrzehnten gesammelt sind, durchzusehen, um zu finden, daß sich darin fast kein einziger Fall antreffen läßt, in dem ein Herz außer einem beträchtlichen Loch in der Vorkammerscheidewand fehlerfrei gewesen wäre. So gut wie immer finden sich andere — meist sehr beträchtliche — Bildungsmängel wie: Defekte auch in der Kammerscheidewand, auffallende Weite eines oder beider Vorhöfe oder — am

häufigsten — des rechten Herzens mit der Pulmonalis mit oder ohne zugehöriger Enge der Aorta u. a. m. Auch unser Fall liefert ja einen neuen Beitrag in dieser Hinsicht, noch dazu mit der interessanten Tatsache des Fehlens eines Eierstockes und kompensatorischer Hypertrophie des anderen. Man wird also sagen können: Ein beträchtlicher Defekt der Vorkammerscheidewand ist nur ein — meist nicht der auffälligste — Ausdruck einer von vornherein fehlerhaften Anlage. Glauben wir auf Grund irgend eines Zeichens ein weit offenes Foramen ovale annehmen zu können, so ist der Verdacht auf weitere Herzmißbildungen sehr groß.

Man wird deshalb auch niemals sagen dürfen: Dies oder jenes Symptom spricht bestimmt und ausschließlich für Foramen ovale apertum. Im Gegenteil: Um sich äußern und klinisch in Erscheinung treten zu können, bedarf das offene ovale Loch eines schon vorher bestehenden Herzfehlers, wie noch zu zeigen sein wird. Man sieht also, wie eng von Anfang die Grenzen gesteckt sind, innerhalb deren es versucht werden kann, nach Zeichen zu suchen, die uns die Annahme: Foramen ovale apertum wahrscheinlich machen können. Durchmustern wir zu diesem Zwecke die Literatur.

Reineboth hat bei einem Fall von Mitralinsuffizienz, der auf dem Sektionstisch enorme Erweiterung und Verdickung beider Vorhöfe, überwiegend des linken, Erweiterung der rechten, beträchtliche Verdickung der linken Kammer und eine Zwei-Mark-Stück große Oeffnung in der Vorhofsscheidewand aufwies, folgendes gefunden: Deutliche Pulsation links, Herzdämpfung allgemein verbreitert, systolisches Geräusch an der Spitze, systolischer Halsvenenpuls, schließlich Geräusch auch an der Trikuspidalis.

Einen ganz ähnlichen Fall hatte schon 1862 Reisch im Wochenblatt der Zeitschrift der Gesellschaft der Aerzte in Wien veröffentlicht und dazu bemerkt: „Die durch Insuffizienz der Mitralis in den linken Vorhof zurückgetriebene Blutmenge wird durch das Loch der Scheidewand zum Teil auch in den rechten Vorhof hineingeworfen. Die dadurch entstandene Blutwelle steigt bis in die Venen des Halses auf."

Jaenike fand bei seinem Fall, der an Lungenentzündung starb, eine frische umschriebene Endocarditis der Trikuspidalis und Mitralis, sehr weite Vorhöfe, ein offenes Foramen ovale vom Durchmesser 3.7 bis 5.3 cm. Am Krankenbett war beobachtet worden: Herzgegend etwas vorgewölbt, Spitzenstoß im 6. Zwischenrippenraum, 6 cm außer der Warzenlinie, große Herzdämpfung auf der zweiten, kleine auf der dritten Rippe. An der Spitze ein lautes systolisches, sowie ein zweites accessorisches Geräusch, zweiter Pulmonalton klappend.

Nikolaides beschrieb einen Fall von Trikuspidalinsuffizienz, der bei der Leichenöffnung außerordentlich verbreiterte und verdickte Kammern, Enge der Aorta, Weite der Pulmonalis und ein offenes ovales Loch von ansehnlichem Durchmesser (Maße siehe später) gezeigt hat. Der klinische Befund war gewesen: Verbreiterte systolische Erschütterung unten und außerhalb der linken Warze. Außerordentlich verbreiterte Herzdämpfung (rechts mehr als zwei Finger über rechtem Brustbeinrand, links mehr als zwei Finger breit, die Warze schneidend schräg nach unten). An der Spitze lautes, blasendes, systolisches Geräusch, zweiter Ton kurz.

Bucquoi fand bei der Sektion seines Falles von „Nephrite albumineuse": „Le trou de Botal laisse un large hiatus d'un centimètre au moins de diamètre. L'orifice mitrale n'offre qu'un très léger épaississement

du bord libre de ses valvules“ und hatte beobachtet: Forte impulsion du coeur. La main appliquée sur la poitrine percevait un frémissement cataire dans une étendue considérable répondant à la partie interne des deux premiers espaces intercostanx gauches. Ce frémissement donnait à l'auscultation un bruit de souffle également très rude. Quant au souffle il était systolique, semblait se propager sur l'artère pulmonaire.

Durosiez spricht lediglich von „quelques gros frottements durs au niveau du sternum“, die er bei einer alten, an Gesichtsrose verstorbenen Frau beobachtet hatte und fand neben einem mehr als fingerdicken Foramen ovale apertum: L'oreilette droite est dilatée, la tricuspide est intacte, le ventrieule droit est seulement un peu large, l'artère pulmonaire est modérément dilatée. — La bicuspide est épaisse, l'orifice pouvait être insuffisant.

Die angeführten sechs Fälle sind in der mir zugänglichen Literatur die einzigen — gut beschriebenen — gewesen, deren Pathologie mit unserem Fall im Vergleich gezogen werden konnte. Denn es mußte sich um Leichen ausgewachsener Menschen von normaler Größe und von ansehnlicherem Foramen-Durchmesser handeln.

Als Gemeinsames an den aufgeführten Fällen darf in erster Linie das stets wiederkehrende systolische Geräusch bezeichnet werden, das ebenfalls fast stets durch seinen eigenartigen akustischen Charakter besonders ausgezeichnet ist — wie es auch in unserem Falle vorhanden war.

Als zweites verdient die öfter beobachtete Pulsation in der Gegend des linken Brustbeinrandes Beachtung, die allerdings meist, und natürlich mit Recht als Zeichen einer Vergrößerung des rechten Herzens betrachtet wird. Bucquoi indessen, der sie genau beschreibt,

hat in seinem Fall außer dem offenen ovalen Loch und einer leichten Verdickung der Mitralklappe, keine Veränderung am herausgenommenen Herzen finden können, das er noch ausdrücklich als auffallend klein bezeichnet. Man sieht also, daß die Pulsation an der bezeichneten Stelle auch ohne Herzvergrößerung zustande kommen kann. — Auch in unserem Falle hat dieses Symptom nicht gefehlt.

Der wiederholt beschriebene Herzbuckel ist als Zeichen einer allgemeinen Volumenzunahme des Herzens für Foramen ovale apertum nicht besonders pathognomonisch, ebensowenig als die meist sich findende Vergrößerung des rechten Herzens. Für das Foramen ovale apertum ist es ja gerade bezeichnend, daß es kaum selbständig Symptome hervorruft, als vielmehr vorhandene Symptome anderer Herzfehler in charakteristischer Weise verstärkt, wie im Folgenden gezeigt werden soll. Es wird sich dabei allerdings nicht umgehen lassen, auf die Krankengeschichte unseres Falles eingehend zurückzukommen.

Wie später im Zusammenhang erörtert werden soll, ist es anzunehmen, daß die Kranke von Geburt an eine enge Aorta und eine weite Pulmonalis hatte, daß auch das Foramen, wenn man bedenkt, daß die zerrende Wirkung des über seinen ursprünglichen Umfang erweiterten rechten Vorhofs in der Vorhofsscheidewand wesentlich zur Erreichung eines Foramen ovale von Fünf Mark-Stück-Größe mitgewirkt hat, daß also das Loch etwa von vornherein talergroß war.

Ueberzeugt man sich nun, welche Störungen einem so ausgedehnten anatomischen Mangel entsprochen haben, bis das Herz im 30. Jahre einem schweren Gelenkrheumatismus Tribut zahlen mußte, so findet man

die Angabe, die Kranke habe von Kindheit auf an einem Herzleiden gelitten, dessen ganze Symptomatik in Herzklopfen bestand, das ab und zu nach Anstrengungen auftrat. — Es ist ja auch heute ziemliche Einhelligkeit in der Meinung anzutreffen, eine Lücke in der Vorhofsscheidewand — gleichgültig von welcher Größe — sei ein Befund von klinischer Bedeutungslosigkeit, wenn das Herz sonst fehlerfrei ist. Die Folgen einer Mischung venösen und arteriellen Blutes werden nicht mehr hoch eingeschätzt, da Cyanose daraus so gut wie niemals entsteht. Das Lungenvenenblut, das überreich mit Sauerstoff beladen, aus der Lunge zurückkehrt, muß ja mit Leichtigkeit imstande sein, die geringe Blutmenge zu arterialisieren, die etwa aus dem rechten in den linken Vorhof hinüberquellen könnte. (Vergleiche dazu: De la Camp, Congenitale Herzleiden in Deutsche Klinik 4; Romberg, Lehrbuch der Krankheiten des Herzens). — Was ernstlicher befürchtet wird, ist die Möglichkeit, daß nach einer thrombotischen Venenerkrankung Emboli ihren Weg durch das offene ovale Loch in die Arterien finden könnten, wie dies ja auch schon öfters vorgekommen und beschrieben ist. (Schmorl, Jaenike, Litten, Zahn u. a. m). Aber auch diese zweite Gefahr muß nach kurzer Ueberlegung nur in besonderen Fällen als bestehend erkannt werden. Könnte auch nur von einer geringfügigen Blutmischung in den Vorhöfen die Rede sein, so müßte man auch mit der Embolisierungsmöglichkeit rechnen. Doch das Blut mischt sich nicht — „Es ist dies darin begründet, daß das Einfließen des Blutes in die Vorhöfe unter geringem Druck stattfindet, der in der Vorhofssystole nur wenig gesteigert wird und kaum ein wesentliches Mehr für den linken Vorhof ausmachen kann“ sagt schon Rauchfuß in Gerhardt's Handbuch der Kinderkrankheiten. Also eine Blutmischung durch mecha-

nische Gewalt ist bei intaktem Herzen nicht zu erwarten, eine Mischungsweise, die bei Lücken in der Kammerscheidewand sehr gut denkbar ist und hypertrophische Kammern eines Teiles ihres Blutinhaltes berauben kann. Eine Vermischung aber, die unabhängig vom Druck, per contagionem eintreten könnte, braucht doch zweifellos mehr Zeit, um zustande zu kommen, als sie die kurze Vorhofsdiastole bieten kann, besonders einer Flüssigkeit, die wie das Blut, durch ihren Reichtum an mitgeführten geformten Elementen träge und von hoher Viskosität ist. Es muß befremden, wenn man in der Literatur, die sich über diesen Punkt und über die Frage der Möglichkeit einer Blutmischung findet, immer wieder einem Irrtum begegnet in der Beurteilung der latenten Gefahr eines offenen Foramen ovale. Trotzdem schon Einhelligkeit darüber erzielt zu sein scheint, daß von Blutmischung keine Rede sein kann, soll die Embolisierungsgefahr weiter bestehen. Aber bezeichnenderweise bieten gerade die in dieser Hinsicht veröffentlichten, oben angeführten Fälle die beste Handhabe für die Annahme eines, wenn auch nur vorübergehenden Stauungszustandes am Herzen, der durch Verzögerung des Blutwechsels einen Blut- und damit Embolusaustausch zwischen den Vorhöfen erst ermöglicht hat. Denn man sollte meinen, wenn schon bei intaktem Herzen von einer Blutmischung nicht gesprochen werden kann, daß dann auch ein Embolus das ovale Loch nicht zu passieren vermöge und man wird also bei bestehenden Venenthrombosen nur bei Stauungen im rechten Herzen an die Möglichkeit einer Embolusverschleppung in den arteriellen Kreislauf denken können.

Man sieht: Die Kreislaufsverhältnisse erleiden bei einem Herzen, das außer dem offenen ovalen Loch anatomisch tadellos ist, keine Veränderung; es besteht

für den Herzmuskel kein Anlaß, sich zu verdicken oder zu erweitern, für das Blut kein Stromhindernis, keine Gelegenheit zur Geräuschbildung. Der Zustand ist nicht zu erkennen.

Daß aber diese Umstände sich in dem Augenblick auf das Bedrohlichste ändern müssen, indem sich am Herzen irgend eine Stauung ausgebildet hat, dafür ist der weitere Verlauf unseres Falles beweisend: Der Gelenkrheumatismus, der die Kranke im 30. Jahre befiel, war schwer, ergriff alle Gelenke und dauerte 5 Wochen. Schon 6 Jahre später mußte die Kranke den Folgen dieses Leidens neuen Tribut zahlen; eine Herzattacke unbekannten Ursprungs und wahrscheinlich nach einer Ueberanstrengung entstanden, warf sie 4 Wochen aufs Krankenbett. Offenbar hatte sich inzwischen der Mitralfehler ausgebildet und mahnte zum ersten Male an seine gefährliche Anwesenheit. — Mit 41 Jahren nun begann das Nierenleiden einzusetzen, und wenn es auch nicht, wie man sagt, „direkt schädigend“ auf das Herz einwirken konnte, so beeinflußte es doch den Allgemeinzustand und hat mit seinen Schmerzanfällen sicher ungünstig auf das Herz gewirkt. In den letzten Wochen vor dem Aufkommen der Kranken hatte sich denn auch das Herzklopfen verstärkt. — Was war inzwischen vorgegangen? Welcher Zustand hatte sich stabilisiert?

Es hatte sich eine Mitralstenose ausgebildet, das Blut, das aus den Lungenvenen in den nicht völlig entleerten Vorhof einströmt, fand dort bereits eine gewisse Menge Restblut vor und suchte nun nach der Seite des geringeren Widerstandes auszuweichen, also während der Vorhofsdiastole durch das ovale Loch. — Bei einer Mitralinsuffizienz wäre dasselbe, wenn auch in geringerem Maße, geschehen. Eine Blutwelle aus der linken Kammer, die während der Kammersystole, also der Vorhofsdiastole dem aus den Lungenvenen

einströmenden Blut entgegengeschleudert wird, sucht mit Notwendigkeit nach einem Auswege in der Richtung der Vorhofsscheidewand. — Immer angenommen, es handle sich um ein außer dem Mitralfehler und dem Foramen ovale apertum anatomisch und funktionell tadelloses Herz, so wird dieses Ausweichen des Blutes in der ersten Zeit gewiß nicht ohne Erfolg geschehen, denn die Vorhofswand der dem Klappenfehler nicht entsprechenden Seite, unfähig aus eigener Kraft dem Drucke Widerstand zu leisten, wird sich erweitern. Schließlich wird sie aber gerade dadurch genötigt werden, ihrer Kammer eine entsprechend größere Menge Blutes zu übergeben und die Kammerwand wird sich ebenfalls erweitern und verdicken. Bald genug wird zu dem Mitralfehler eine muskuläre Trikuspidalinsuffizienz kommen und die völlige Dekompensation des Herzens ist fertig. — Genau dasselbe wird bei Trikuspidalfehlern in umgekehrter Weise sich finden.

Erinnert man sich des Herzbefundes in unserem Falle, so wird man ihn nicht anders, als für die vorstehenden Ausführungen beweisend ansehen können. Trotz der 15 Jahre bestehenden Mitralstenose fand sich nicht die geringste Vergrößerung des linken Vorhofs. Das überschüssige Blut wurde also tatsächlich, wie dargestellt, während jeder Vorhofsdiastole dem rechten Vorhof übergeben, und der Umstand, daß dieses zirkulatorische Mißverhältnis durch so lange Zeit ohne besondere Beschwerden ertragen wurde, erklärt sich zwanglos aus der angeborenen außerordentlichen Weite des ganzen rechten Herzens. Allerdings ist anzunehmen, daß in der letzten Lebenszeit der Patientin von dem Augenblick an, in dem als erste Stauungserscheinungen Oedeme und Lebervergrößerung auftraten, auch eine passive Erweiterung des schon allzu weiten rechten Vorhofs einsetzte, wahrscheinlich verursacht durch die

allgemeine Schädigung des Herzens, die durch Entfernung einer Niere gegeben war. —

Bei der Betrachtung der Symptomatik, die solche Zustände bieten müssen, sei es wiederum erlaubt, von einem Herzen ohne angeborene Mißverhältnisse außer eben dem Foramen ovale auszugehen. Wir sahen, daß das Ueberströmen des Blutes aus einem überschüssig beschickten Vorhof in den anderen in der Vorhofdiastole erfolgt. Zwar sagt Hochsinger (Ueber Diagnostik angeborener Herzfehler. Wiener Klinik 1891): „Die einzige Bildungsanomalie, welche theoretischer Erwägung zufolge diastolische Geräusche hervorrufen könnte, ist Defektbildung im Bereiche der Vorhofsscheidewand, soferne die mit der Kammerdiastole gleichzeitige Vorhofskontraktion die ursächliche Kraft dazu liefern könnte."

Doch wird man sich dieser Anschauung nicht anschließen können. Die Vorhofssystole ist ja an sich mehr ein dialektischer als physiologischer Begriff, denn es ist lange bekannt, daß die Füllung der Kammerhöhle kaum durch eine aktive Zusammenziehung der Vorhofsmuskulatur, als vielmehr durch ein Nachdrängen des Blutes aus den Lungen und Hohlvenen geschieht, daß die muskulöse Ausstattung der Vorhöfe viel zu schwach ist, eine Menge Blutes, die die Herzkammern füllen könnte, aus eigener Kraft zu befördern, daß man also mehr von einem „Hineinfallen" des Blutes aus den Venen in die Herzkammern reden könnte. Auch besteht ja wohl zwischen systolisch gefüllten Vorhöfen Druckgleichgewicht und somit Unmöglichkeit eines Blutaustausches, ein Verhältnis, das erst nach der unvollständigen Entleerung und diastolischen Neufüllung eines der Vorhöfe sich ändert.

Man wird also Gerhardt zustimmen müssen, der im Handbuch der Kinderkrankheiten sich zu dem in

Rede stehenden Punkte äußert: „Entsteht ein Geräusch, so wird es überwiegend der Diastole der Vorhöfe entsprechen, also systolisch sein. So war es auch in unserem Falle, der bezeichnenderweise eine Mitralstenose aufwies, also einen Herzfehler, der gemeinhin ein diastolisches Geräusch hervorbringt. Nach Hochsingers Anschauung, die für ein offenes ovales Loch ein diastolisches Geräusch erheischt, hätten sich somit die von beiden Herzfehlern erzeugten Geräusche akustisch kombinieren, jedenfalls sich zu Gehör bringen müssen. Es war aber von einem diastolischen Geräusch nichts zu vernehmen.

Als zweites wird sich ergeben, daß das systolische Geräusch in der Höhe der Vorkammerscheidewand, also über dem Brustbein, etwa dem dritten Zwischenrippenraum entsprechend, jedenfalls in der Nähe der Dämpfungsgrenze nach links und oben am deutlichsten sein wird. Auch ist anzunehmen, daß es der Besonderheit seiner Entstehung gemäß auch stets besonderen akustischen Charakter tragen, als „rauh", „krachend" und „explosiv" figurieren wird. — Beides wird durch unseren Fall aufs deutlichste vergegenwärtigt.

Als drittes wird sich in dem Vorhofe, der dem stauungerregenden, stenosierten oder insuffizienten gegenüberliegt, nach dem also die Strömung des überschüssigen Blutes gerichtet ist, Pulsation bemerkbar machen, nämlich bei Mitralfehlern im rechten, bei Trikuspidalfehlern im linken. Diese Pulsation wird der Kammersystole gleichzeitig und um so stärker sein, je mehr die Wand des pulsierenden Vorhofes sich erweitert und verdünnt, also unfähiger wird, sich gegen den Anprall des verlaufenen Blutes zu behaupten. Erweitert sich z. B. der rechte Vorhof mit dem rechten Herzohr, so wird die pulsierende Stelle etwa in Höhe

des conus arteriosus links am Brustbeinrand gelegen sein, wozu ebenfalls unser Fall ein lehrreiches Beispiel gibt.

Ueber die Verwendbarkeit des Symptoms des Drosselvenenpulses bei reinen Mitralfehlern als Zeichen eines offenen foramen ovale, wie es seinerzeit von Reisch vorgeschlagen wurde, äußert sich Geigel (l. c.) ziemlich skeptisch. Es ist in der Tat recht fraglich, ob dieses klassische Symptom der Trikuspidalinsuffizienz sich auch bei Störungen im linken Herzen finden kann, ob ein im linken Herzen entstehender Anstoß, der den rechten Vorhof gewissermaßen „um die Ecke" erreicht, sich bis in die Halsvenen fortpflanzen kann. So hat es denn auch in meinem Falle gefehlt.

Auch der Nachweis einer Embolie in eine Körperarterie nach thrombotischer Venenerkrankung ist kein absolut sicheres, wenngleich sehr wahrscheinliches Zeichen eines Foramen ovale apertum. Paradoxe Embolie kann ja auch durch eine Lücke in der Kammerscheidewand statthaben. Allerdings sind diese Defekte ungleich seltener als die der Vorhofsscheidewand. —

Daß die bisher abgehandelte Diagnostik ziemlich virtuellen Charakter trägt, da sie sich auf den äußerst seltenen Fall bezieht, daß das weit offene ovale Loch der einzige Ausdruck einer Herzmißbildung sei, ist fortlaufend betont worden. In der Regel darf ja der Gedanke: „Ist vielleicht auch ein größeres Foramen ovale apertum vorhanden?" erst entstehen, wenn sich die Annahme noch anderer fehlerhafter Bildungen am Herzen nötig macht. Immerhin darf ausgesprochen werden, daß größere Defekte der Vorhofsscheidewand zu einer Herzanomalie in einem konstanten Verhältnisse stehen: Erweiterung der Pulmonalis und Enge der Aorta haben, wenn sie beide und von Geburt an ausgesprochen sind, stets ein weit offenes Foramen

ovale im Gefolge. Eine Erklärung für diese Zustände ist bisher kaum versucht worden.

Der Versuch einer Erklärung ist auch hier nicht unternommen worden, dagegen wurde versucht, aus den bisher bekannten und gut beschriebenen Fällen, die sich zum Vergleich mit dem unserigen eignen, nach einer Gesetzmäßigkeit in den Größenverhältnissen der Mißbildungen zu fahnden. — Es handelt sich, außer unserem Falle, um 4 Fälle von Individuen mittlerer Größe, 3 von Rokitansky, 1 von Nikolaides. Normalmaße für eine Frau zwischen 18 und 80 Jahren sind nach Vierordt:

Pulmonal-Durchmesser 24 mm; Aorten-Durchmesser 22 mm; Rechte Kammerdicke 4 mm; Linke Kammerdicke 16 mm.

Vergleichsweise gibt Rokitanskys erster Fall:

Foramen-Durchmesser: 35 mm; P.-D. 35 mm; A.-D. 20 mm; R. K. 7 mm; L. K. 6 mm.

Zweiter Fall: Foramen-Durchmesser 40 mm; P.-D. 30 mm; A.-D. 20 mm; R. K. 6 mm; L. K. 14 mm;

Dritter Fall: F.-D. 57 mm; P.-D. 45 mm; A.-D. 24 mm; R. K. 4 mm; L. K. 6 mm.

Nikolaides: F.-D. 30 mm; P.-D. 29 mm; A.-D. 18 mm[1]); R. K. 5 mm; L. K. 20 mm.

Unser Fall: F.-D. 35 mm; P.-D. 41 mm; A.-D. 15 mm; R. K. 4 mm; L. K. 13 mm.

Es dürfte schwer sein, aus dieser spärlichen Statistik etwas Allgemeingültiges zu entnehmen. Konstante Beziehungen scheinen aber unter den Größenverhältnissen

---

[1]) Nikolaides spricht von einer „Weite" der Pulmonalis von 86, sowie der Aorta von 55 mm. Der Ausdruck „Weite" kann nur als Bezeichnung fr. „Umfang" genommen werden, da Nikolaides ausdrücklich auf die enge Aorta aufmerksam macht, wozu ein Aorten-Durchmesser von 55 mm (!) schlecht paßt.

nicht zu herrschen. Vor allem ist die Weite des ovalen Loches in keinem in Zahlen meßbaren Abhängigkeitsverhältnis von den pathologischen Durchmessern des Pulmonalis und Aorta zu finden.

Wenden wir uns nun, um alle diagnostischen Möglichkeiten zu erschöpfen, der Besprechung des beigefügten Röntgenbildes zu. Auf den ersten Blick erkennt man die ungewöhnliche Verbreiterung des gesamten Herzens nach links und nach oben. Der Herzschatten reicht links fast bis an die Grenze des Brustkorbs. Der Pulmonalisschatten ist nicht eigentlich nach oben verschoben, sondern förmlich nach links oben mächtig in die Länge gezogen. Ungefähr mit dem rechten Brustbeinrande scheint die Herzsilhouette zu enden. Die dunklen Herde rechts davon müssen den Eindruck entweder starker peribronchitischer Infiltrationen oder tuberkulös verdickter Drüsenpakete machen.

Es wird erinnerlich sein, daß bei der Röntgendurchleuchtung ein lebhaftes Pulsieren der Pulmonalis beobachtet wurde und daß gerade dieses Symptom es war, das den Verdacht auf offenen ductus arteriosus nahelegte, ein Verdacht, der durch die Leichenöffnung nicht bestätigt wurde. Das Pulsieren der Pulmonalis kann wohl nicht in Beziehung zu ihrer ungewöhnlichen Größe gebracht werden, denn gerade in einem weiten Rohre wird sich eine Flüssigkeitswelle unmerklicher verlaufen können. Am zwanglosesten wird die Annahme sein, daß der lebhaft pulsierende und gewaltig erweiterte Vorhof diese Pulsation als vis a tergo auf die Pulmonalis weitergegeben hat und so die Erscheinung zustande brachte.

Sehr lehrreich gestaltet sich unser Fall auch für die Deutung der Schatten rechts vom Brustbein. Eine

Autorität hatte die Diagnose zwischen tuberkulöser Infiltration und Lungentumor offen gelassen. Auf dem Sektionstisch fand sich nun keines von beiden, auch keine infiltrierten Drüsen, kein induriertes Gewebe, der entsprechende Lungenteil war lediglich ödematös gequollen. Es zeigt sich, daß die Vergrößerung des rechten Herzens und die außerordentliche Erweiterung und der gestauten Lungenvenen bis weit in das Organ hinein die einzige Veranlassung für das undeutliche und trügerische Bild waren.

Fassen wir also unsere bisherigen Ergebnisse einmal zusammen und suchen wir nach der Prüfung gleichartiger, anatomischer, klinischer, radiologischer Verhältnisse zu einem Schluß zu gelangen, so findet sich der Mangel jeden Symptoms, das unmittelbar oder auch durch Kombination mit anderen Symptomen eine exakte Diagnose eines offenen foramen ovale ermöglichte. Denn andere Mißbildungen, vor allem ein offener ductus arteriosus können genau die gleichen Symptome haben.

Es ist im Vorstehenden schon wiederholt von einem Nierenleiden die Rede gewesen, das abwechselnd mit den Herzbeschwerden der Kranken zu schaffen machte. Es bietet mehrere merkwürdige und lehrreiche Einzelheiten und soll deshalb in kurzen Zügen hier gleichfalls zur Sprache kommen. In ihrem 40. Jahre bemerkte die Kranke zum erstenmal Schmerzen in der ganzen linken Unterbauchgegend, Schmerzen nach Art von Krämpfen, die nicht aussetzten. Der Harn war braun wie Kaffeesatz, undurchsichtig, ohne an Menge abzunehmen. Der Zustand, der sich an die Regel an-

geschlossen hatte, dauerte drei Tage und kam nun durch 1/2 Jahr nach jeder Regel, mit der Zeit an Dauer und Heftigkeit wachsend. — Am Ende des halben Jahres schlugen die Schmerzen sich zuerst auf die Blase und gingen dann wieder auf die Unterbauchgegend über und waren nicht mehr vom Wasserlassen oder Stuhlgang abhängig. Die Niere wurde wiederholt photographiert. Steine wurden nicht gefunden. Ein Jahr darauf entstand angeblich durch eine ungeschickte Bewegung sehr heftiger Schmerz in der rechten Nierengegend. Ein Arzt diagnostizierte Wanderniere mit Torsion. Der Zustand war nach fünf Tagen behoben. Der Harn war teils hell, teils führte er feinen roten Satz. Manchmal kam sehr viel, manchmal sehr wenig, Steine oder Gries waren niemals abgegangen. — Seit einigen Wochen vor dem Eintritt ins Krankenhaus traten nun anfallsweise heftige Schmerzen in der linken Unterbauchgegend auf, meist morgens nach dem Aufstehen, besonders stark nach rechter Seitenlage. Auch Erschütterungen, wie Trambahnfahren, lösten Schmerzanfälle aus. Diese konnten hie und da durch Wärmeanwendung oder Hinlegen unterdrückt werden, manchmal aber steigerten sie sich bis zur Unerträglichkeit. — Bei der Untersuchung wird die rechte Niere ungewöhnlich tief fühlbar. Links besteht zwischen Nabel und Rippenbogen bei tiefem Druck Widerstand und heftiger Druckschmerz, der etwa dem Harnleiter entsprechend nach unten ausstrahlt. Der Harn ist sehr trüb, hellbraun und völlig undurchsichtig, zeigt 1/2 ‰ Eiweiß. Im Satz: Sehr viel freie Harnsäure und harnsaure Salze, große Epithelien, einzelne geschwänzt, farblose Blutzellen spärlich, rote ziemlich viel, keine Bakterien noch Zylinder. Am zweiten Beobachtungstage klagte die Kranke über Schmerzen neben dem linken Leistenband, ganz außen am vorderen Darm-

beinstachel. Die Photographie der linken Nierengegend ergab nichts Besonderes.

Am sechsten Tage fanden sich starke Schmerzen am Morgen, die sofort leichter wurden, wenn die Kranke sich hinlegte und beim Wiederaufstehen von neuem einsetzten. Der Schmerz war nur ganz unten neben dem Leistenband und wurde von der Kranken mit dem wellenförmigen Verlauf von Darmkoliken verglichen. Häufig setzten sich die Schmerzen nach oben in die Nierengegend fort. Am siebenten Tage fand sich Tastbarkeit des nicht deutlich vergrößerten linken unteren Nierenpols. Der Druck strahlt den Harnleiter entlang, und ist sehr schmerzhaft.

Es wurde wegen der Abmagerung der Kranken und der Röntgenschatten, obwohl andere Symptome (Fieber) nicht bestanden und Pirquet negativ war, an Tuberkulose gedacht.

Am zehnten Tage wurde deshalb $^1/_{10}$ mg Tuberkulin (ohne Ergebnis) injiziert und der Ureteren-Katheterismus vorgenommen, wobei sich folgendes fand:

Rechts: Na Cl. 32,7. Farblose Blutzellen spärlich, der Harnmenge entsprechend. Keine Epithelien. Eiweiß: + entsprechend den Blutzellen. Links: Kochsalz 35,1. Rote Blutzellen wenig, farblose massenhaft, verschieden große z. T. degenerierte vakuolisierte Zellen mit Fetteinlagerungen, einzelne syncytiale Zellkonglomerate, die nach Urteil der Pathologen auf Epinephrom verdächtig sind. Eiweis + etwas mehr als rechts.

Am 23. Beobachtungstag wieder besonders starke Schmerzen. Die linke Niere stark druckempfindlich. Im Harn fand sich dauernd etwas Eiweiß (Stauung) und Blut, dagegen trotz mehrfacher Untersuchung niemals Tuberkelbazillen.

Die Differentialdiagnose gestaltete sich auch hier bei dem Prozeß in der Niere nicht weniger schwierig.

Man hatte sich zu entscheiden, ob ein Steinleiden, eine tuberkulöse Erkrankung oder eine Neubildung der Harnwege vorliege, ob nicht vielleicht das Eine mit dem Anderen bestände.

Daß es sich um einen Herd mindestens oberhalb der Blase handeln müsse, war durch die örtliche Begrenzung der Schmerzen, die Cystoskopie und den Ureteren-Katheterismus dargetan. Wäre die Erkrankung rein auf den Harnleiter beschränkt gewesen, so konnte ernsthafter Weise nur die Entscheidung zwischen Stein im Harnleiter oder Abknickung des Harnleiters in Frage kommen. Ein Stein aber wäre bei der Röntgendurchleuchtung oder Photographie wohl zu entdecken gewesen, eine Spontanknickung des Harnleiters aber ist so selten, daß man den Prozeß zuerst anderswo suchen mußte.

Sehr naheliegend war es natürlich, an einen tuberkulösen Herd etwa im Nierenbecken zu denken. Der negative Ausfall der Tuberkulinprobe und die immer weniger zuverlässige Suche nach Tuberkelstäbchen im Harn machte dies wieder unwahrscheinlich. Auch sind derartige Schmerzanfälle dabei ungewöhnlich.

Also vielleicht eine Neubildung? Das Ergebnis des Ureteren-Katheterismus, die Aussage eines sachverständigen Pathologen schien es wahrscheinlich zu machen. Der Sitz der Geschwulst, des Epinephroms, das anatomisch in der Mitte zwischen Papillom und Krebs steht, durfte in der Nähe des Nierenbeckens vermutet werden. Eine rein pyelitische Erkrankung war durch das Fehlen von Temperaturen und Bakterien unwahrscheinlich. — Um die Kranke von ihren unerträglichen Schmerzen zu befreien, wurde zwei Tage später im chirurgischen Spital die Operation vorgenommen.

An der freigelegten Niere wurde in situ der Sektionsschnitt vorgenommen. Dabei zeigte sich nun am

unteren Pol eine kirschgroße, mit Blutgerinsel und Gewebsteilen gefüllte Cyste und im Nierenbecken eine kleine, kirschkerngroße graurötliche Verwölbung, deren anatomischer Charakter nicht gleich festgestellt werden konnte und immerhin Verdacht auf eine bösartige Neubildung rechtfertigte. Die Niere wurde deshalb vorsichtshalber entfernt.

Bei genauer Untersuchung der herausgenommenen Niere erwies sich die Cyste als gewöhnliche Rindencyste, die Zellen aus dem Inhalt zeigten sich als degenerierte Epithelien der Cystenwand. Mit Sicherheit war zu erkennen, daß die Cyste in der letzten Zeit nicht gewachsen war. In den anderen Nierenteilen waren keine abweichenden Veränderungen. Die Vorwölbung im Nierenbecken erwies sich als eine eigentümliche Faltung der chronisch entzündeten Nierenbeckenwand. In einer Schnittserie aus dieser Gegend des Nierenbeckens erkennt man sehr deutlich eine starke Zunahme des Bindegewebes, mächtige Verdickung und Wulstung der glatten Muskulatur, eine Zunahme der Schichtdicke und allgemeine Vergrößerung, sowie stellenweise mächtige Wucherung des Uebergangsepithelbelages, der viele Buchten und Vorsprünge zeigte.

Es ist also zweifellos, daß eine kleine, kaum polypös zu nennende Schleimhautfalte alle Zeichen und Beschwerden eines Steines im Nierenbecken verursacht hatte: Koliken, Blutungen, Muskelhypertrophie in der Nierenbeckenwand; daß die Harnwege auf die anatomisch höchst harmlose Geschwulst als auf einen reizenden Fremdkörper reagierten.

Was ist diagnostisch aus dem Falle zu lernen? Was lehrt in erster Linie die Betrachtung der Herzmißbildung?

1. Foramen ovale apertum wird klinisch offenbar erst bei Mitral- oder Trikuspidalfehlern.

2. Ein Mitral- oder Trikuspidalfehler wird durch ein Foramen ovale apertum in seiner Prognose bedeutend verschlechtert.

3. Trotzdem besteht so gut als keine Möglichkeit, das Foramen ovale apertum zu diagnostizieren, da besonders ein offener ductus arteriosus völlig die gleichen Symptome wie Foramen ovale apertum aufweisen kann.

4. Diese Symptome sind notwendigerweise: Ein systolisches Geräusch etwa in der Höhe des dritten Zwischenrippenraumes neben dem Brustbein. Ein auffälliger akustischer Charakter dieses Geräusches. Systolische, umschriebene Pulsation in der Gegend der deutlichsten Geräuschbildung.

5. Es kann also lediglich um Verdacht auf Foramen ovale apertum sich handeln, es kann nur eine „Wahrscheinlichkeitsdiagnose" gestellt werden. Dieselbe ist berechtigt bei den vorhin angeführten Symptomen im Zusammenhang mit Annahme sonstiger Herzmißbildungen. Auffallende Weite der Pulmonalis stärkt den Verdacht.

6. Es hat sich gezeigt, daß eine Vergrößerung des rechten Herzens mit gestauten Lungenvenen auf der Röntgenplatte mit Sicherheit für einen tuberkulösen oder malignen Lungenprozeß angesprochen werden konnte. Es scheint daher erlaubt, auszusprechen, die größte Vorsicht in der Diagnose der Hilusprozesse walten zu lassen.

7. Als ein sehr wichtiges Ergebnis erscheint die Feststellung, daß ein lediglich stark erweiterter Herzabschnitt von normaler Dicke (Rechte Kammer 4 mm;

normal 4 mm) Pulsation von ausgesprochen hebenden Charakter hervorbringen konnte, also ein Symptom, das bisher als sicheres Zeichen von Hypertrophie angenommen wurde.

8. Der Fall zeigt erneut, welche Vorsicht bei der Diagnose aller Erkrankungsformen am Platze sein muß, deren Herd ins Nierenbecken zu verlegen ist. Die verschiedensten Krankheitsursachen (in unserem Fall eine geringe Falte der Nierenbeckenwand) können Symptome auslösen, die eine Diagnose erschweren.

Im Lehrbuch der inneren Medizin gibt Krehl bei der Besprechung der angeborenen Herzkrankheiten den Rat: „Man wird in manchen Fällen eine genauere Diagnose so stellen können, daß man die Symptome mit den Beschreibungen ausführlicher Kasuistiken vergleicht.“ — Wir glauben im Vorstehenden uns einer solchen Aufgabe unterzogen zu haben, soweit das offene ovale Loch in Frage kommt. Sind die Ergebnisse auch überwiegend negativer Art, so werden sie vielleicht zur Klarlegung ein Geringes beigetragen haben.

Zum Schlusse obliegt es mir, meinem Lehrer, Herrn Professor Fr. Müller, sowie Herrn Dr. v. Stauffenberg für ihren gütigen Rat bei Abfassung der Arbeit meinen aufrichtigsten Dank zu sagen.

Lebenslauf.

Ich, Edmund Hoefler, bin am 17. April 1886 in Bad Tölz in Oberbayern geboren, wo ich auch die Volksschule besuchte. Mit neun Jahren trat ich ins Gymnasium über und bestand im Juli 1904 am Ludwigsgymnasium in München die Reifeprüfung. Dann leistete ich im 3. Feldartillerie-Regiment die Dienstpflicht ab, und zwar durch ein ganzes Jahr mit der Waffe. Im Oktober 1904 hatte ich die Münchener Universität bezogen, an der ich im Sommer 1907 die ärztliche Vorprüfung und im Frühjahr 1910 die ärztliche Prüfung bestand. Das praktische Jahr begann ich mit ministerieller Genehmigung am 20. September 1910 im St. Georgs-Krankenhause in Hamburg und setzte es an der 2. medizinischen Klinik in München, sowie nach dreimonatlicher Unterbrechung in der Universitäts-Frauenklinik in München fort. Seit 1. Januar 1912 bin ich approbierter Arzt.